



Gestão da saúde pelo médico de família num utente com fibrose retroperitoneal idiopática: relato de caso

André Gomes Roque,^{1,2} Eliana Bonifácio¹

RESUMO

Introdução: A fibrose retroperitoneal idiopática ou doença de Ormond é uma condição rara no contexto da medicina geral e familiar (MGF) e que desafia o médico de família (MF) para a exploração e gestão das alterações que esta patologia e o seu tratamento provocam no seguimento das comorbilidades em indivíduos com multipatologia.

Descrição do caso: Utente do sexo feminino de 79 anos, viúva, pertencente a classe social média alta e autónoma. Em consulta de vigilância de risco cardiovascular refere cansaço, distensão e desconforto abdominal, sobretudo localizado ao hipogastro, e dor retroesternal com 15 dias de evolução. Ao exame objetivo dirigido salienta-se apenas dor à palpação do hipogastro e empastamento discreto na transição entre o flanco esquerdo e fossa ilíaca esquerda. Trazia análises que permitiram identificar anemia normocítica normocrómica e elevação nos parâmetros inflamatórios. Considerando o quadro clínico descrito e resultados analíticos foram solicitados exames complementares que evidenciaram dilatação pielocalicial bilateral e fibrose retroperitoneal. A utente foi orientada para consulta de urologia, tendo sido decidida colocação de cateter duplo J bilateral e início de corticoterapia. A terapêutica descompensou as patologias pré-existentes da utente, especificamente a diabetes *mellitus*, com necessidade de introdução e gestão de insulino-terapia. O novo diagnóstico e a descompensação das patologias prévias foram motivo de instabilidade na utente, que centrou no MF o necessário apoio e acompanhamento. No seguimento e após atingimento de remissão foram retirados os cateteres, com posterior recidiva e necessidade da sua recolocação e reinício de corticoterapia.

Comentário: Destaca-se a partilha da gestão emocional e terapêutica do diagnóstico de fibrose retroperitoneal idiopática, com descontrolo de patologias pré-existentes e da prevenção dos efeitos secundários da terapêutica instituída. O papel de proximidade e disponibilidade do MF nesse acompanhamento e na vigilância de sinais e marcadores de recidiva de fibrose retroperitoneal idiopática constituiu um fator ansiolítico para a utente. A comunicação eficaz entre os diferentes cuidados de saúde no sistema de saúde mostra-se ainda deficitária e limita a gestão da doença, como exemplificado pela ausência de informação sobre o despiste de afeção de outros órgãos numa doença com possível atingimento mais sistémico. O presente caso, pela complexidade da sua gestão, vem sobrelevar o papel do MF nas suas diversas competências, conforme definidas pela associação mundial.

Palavras-chave: Fibrose retroperitoneal; Médico de família; Gestão da doença, comorbilidade; Relato de caso.

INTRODUÇÃO

A doença crónica tem uma prevalência crescente na prática diária do médico de família (MF). A sua gestão, definida pela WONCA como uma das competências fundamentais do MF, implica não apenas o acompanhamento, prevenção secundária e terciária, mas igualmente a abordagem das descompensações de cada uma das comorbilidades, desafiante por vezes, dado que o tratamento de uma pode constituir um fator de agravamento de outra.

A fibrose retroperitoneal idiopática ou doença de Ormond é uma doença de evolução clínica insidiosa, de provável etiologia autoimune, o que justifica a sua abordagem assente em terapêutica imunossupressora, primariamente com corticoesteroides.¹⁻³

É uma doença rara, com incidência de 0,1-1,3 casos/100.000 pessoas por ano, e que pode ser primária

1. USF Santa Joana, ACeS Baixo Vouga.

2. Escola Superior de Saúde da Universidade de Aveiro



(em mais de 75% dos casos) ou secundária.^{2,4} É uma patologia mais frequente em homens, com uma idade média de diagnóstico entre os 55 e os 60 anos.² A secundária pode ter origem em neoplasias, infecções, medicamentos, radioterapia ou outras condições.¹⁻⁴

Atualmente considera-se que esta entidade está associada a outras doenças imunomediadas, nomeadamente ligadas à imunoglobulina G4 (IgG4), com atingimento multiorgânico.²⁻⁴ Após o diagnóstico é necessário descartar as mais frequentemente associadas, nomeadamente a coexistência de tiroidite autoimune, artrite reumatoide, espondilite anquilosante, vasculite associada a ANCA, lúpus eritematoso sistémico, psoríase e também glomerulonefrite, particularmente a membranosa.²⁻³

Os sinais e sintomas sistémicos desta patologia são comuns a inúmeras doenças e incluem: fadiga, anorexia, perda ponderal e um estado pró-inflamatório. Frequentemente coexiste dor abdominal no flanco ou região dorso-lombar, tipo moimha, que não modifica com a posição, mas que pode responder de forma transitória a anti-inflamatórios não esteroides.²⁻⁴ O envolvimento ureteral é a complicação mais frequente, com a dor a simular uma cólica renal.²⁻⁴ Pode também existir hipertensão arterial de novo, ou agravamento de pré-existente, em até um terço dos doentes ao diagnóstico, devido à afeção das artérias renais.² Analiticamente existe aumento dos reagentes de fase aguda de inflamação, como a VS e a PCR, a IL-6 sérica e a IgG4, embora estes últimos não sejam sistematicamente avaliados.¹⁻³ O diagnóstico é, no entanto, imagiológico, através da realização de tomografia computadorizada (TC) ou ressonância magnética (RM) abdominal.¹⁻² Os achados típicos consistem em existência de uma massa retroperitoneal irregular, centrada na quarta-quinta vértebra lombar, com extensão à pélvis. A sua evolução é centrífuga, com envolvimento dos ureteres, sem deslocamento habitual dos principais vasos abdominais.¹ A biópsia é considerada o *gold standard*; contudo, pode ser proposta apenas em casos com localizações atípicas ou ligeiros que não respondem à terapêutica médica.¹⁻³

O tratamento desta entidade nosológica consiste no alívio da obstrução ureteral,¹⁻⁴ sendo a primeira linha a colocação de cateter duplo J bilateral. Este procedimento é seguido de terapêutica médica com corticosteroides em doses de indução de 0,75-1 mg/Kg/dia durante quatro a oito semanas e de manutenção de 5-10 mg/dia

ao longo de seis a nove meses, ou reduzindo para 0,5 mg/kg/dia durante oito meses.^{2,4} O protocolo mais utilizado inicia com prednisolona 40-60 mg/dia, gradualmente reduzido até 10 mg/dia entre dois a três meses, e posterior descontinuação após 12-24 meses.¹ As taxas de remissão são elevadas com esta terapêutica (75 a 100%).^{2,4} Como alternativa podem ser utilizados outros imunossuppressores, isoladamente ou em conjunto com corticosteroides, com taxas de remissão semelhantes.^{1,4}

O seguimento recomendado, após estabilização da doença, engloba a avaliação dos marcadores inflamatórios (VS e PCR) de seis em seis meses, associada a TC ou RM,¹ de forma a identificar precocemente recidivas que podem ser encontradas em cerca de 70% dos casos. Apesar dessa percentagem, a afeção renal crónica, com evolução para doença renal terminal, é rara.

O presente caso tem como objetivo relevar na prática clínica do MF a gestão emocional necessária a um novo diagnóstico, as dificuldades na comunicação e articulação entre os níveis de cuidados de saúde, o papel de proximidade ao utente e a importância do seguimento num caso de fibrose retroperitoneal idiopático.

DESCRIÇÃO DO CASO

Identificação

Utente do sexo feminino de 79 anos, professora do ensino primário reformada, residente numa área semiurbana, no estádio VIII do ciclo de *Duvall*, com boa adaptação à situação de viuvez e pertencente a uma classe social média alta. Escalas de risco familiar com baixo risco para problemas psicossociais.

Sendo totalmente autónoma, reside sozinha e desenvolve atividades na sua comunidade, nomeadamente através de um grupo de apoio de cariz religioso. Tem um excelente relacionamento familiar, com visitas frequentes dos filhos e netos.

Antecedentes pessoais

Apresenta como antecedentes pessoais: diabetes mellitus tipo 2 não insulinotratada com seguimento prévio em consulta de endocrinologia, osteoporose, apendicectomia em jovem, pancreatite aguda litiásica (2013), eritema nodoso (2013), síndrome coronário agudo com realização de cateterismo e colocação de *stent* (2013), colecistectomia laparoscópica (2015), hipertensão arterial desde 2016 e anemia desde 2017. Como antecedentes

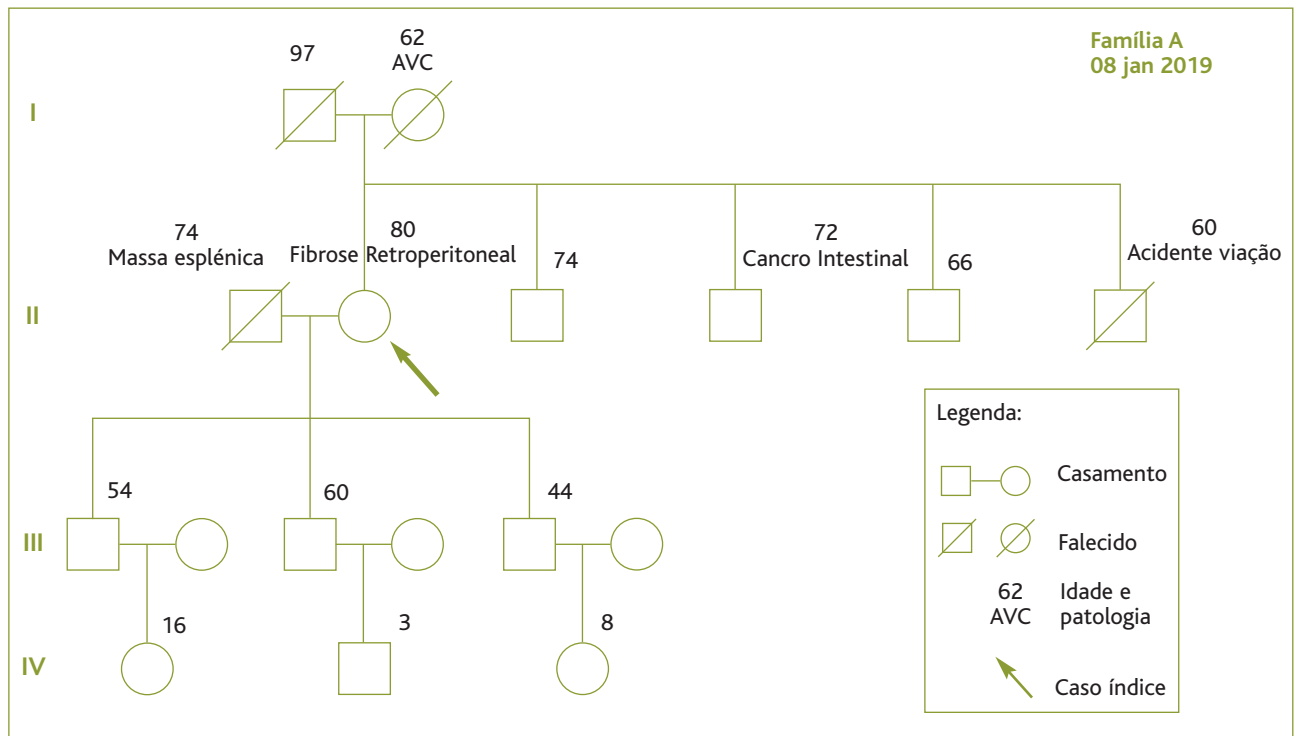


Figura 1. Genograma da utente no dia 08/janeiro/2019.

ginecológicos é G4P3. Nega histórico de consumo de tabaco, álcool ou drogas de abuso. Encontrava-se medicada habitualmente com nitroglicerina 10 mg/24h, lisinopril 5 mg id, carvedilol 25 mg bid, ivabradina 5 mg id, amlodipina 5 mg id, metformina + sitagliptina 1000 mg + 50 mg bid, sinvastatina 20 mg id, pantoprazol 20 mg id e ácido acetilsalicílico 100 mg id. Sem alergias conhecidas.

Antecedentes familiares

Dos antecedentes familiares, e como pode ser observado no genograma familiar datado de 08/janeiro/2019 (Figura 1), destaca-se a existência de evento cerebrovascular na mãe da utente e de cancro intestinal num dos irmãos da utente.

Contexto epidemiológico

Viagem à Guiné-Bissau em voluntariado, por 15 dias, em janeiro/2016 (fez vacinação e quimioprofilaxia da malária com mefloquina, vacina contra a hepatite A e a hepatite B, vacina contra o meningococo ACWY) e viagem à Índia em 2017 (fez profilaxia da malária com mefloquina).

História da doença atual

A utente recorreu a consulta programada de vigilância de risco cardiovascular com o seu MF a 30/agosto/2017, referindo dor retroesternal, intermitente, que agravava com a inspiração profunda e aliviava com o repouso, sem relação com o esforço, com cerca de 15 dias de evolução. Adicionalmente apresentava agravamento de cansaço, “afrontamento” e distensão abdominal, com desconforto localizado à região hipogástrica, sem alterações dos hábitos intestinais, sem vômitos, negando outros sintomas, nomeadamente do foro respiratório, cardiovascular ou genitourinário. Mencionou ter recorrido recentemente, por este motivo, a consulta de urologia, tendo sido referida ausência de patologia urológica e reforçada a necessidade de hidratação adequada. Ao exame objetivo, a pressão arterial era de 141/55 mmHg, com um índice de massa corporal de 19,8 Kg/m², tireoide e gânglios cervicais e supraclaviculares não palpáveis, sem alterações auscultatórias torácicas, com pulso rítmico e cheio bilateralmente. Apresentava um abdómen mole e depressível, com ruídos de peristalse mantidos, mas com dor à palpação da re-



TABELA 1. Exames complementares realizados pela utente no processo diagnóstico

Exame complementar de diagnóstico	Resultado	Data
Eletrocardiografia	BS 56 bpm. PQ no limite superior da normalidade.	01/09/2017
Ecografia abdominal e pélvica	Dilatação pielocalicial bilateral, atingindo o bacinete direito cerca de 22 mm e o esquerdo cerca de 17 mm, que permanece mesmo após vacuidade vesical. Sugestão de tomografia computadorizada abdominal e pélvica. Endométrio não espessado.	18/09/2017
Endoscopia digestiva alta	Aspeto globalmente atrófico da mucosa gástrica.	18/09/2017
Colonoscopia total	Diverticulose cólica. Restante normal.	18/09/2017
Ecocardiografia transtorácica	Dilatação das cavidades esquerdas. Ventrículo esquerdo sem alterações da contratilidade e boa função sistólica global. Regurgitação mitral discreta.	18/09/2017
Tomografia computadorizada abdomino-pélvica	Dilatação dos dois sistemas excretadores renais, com sinais de cronicidade, até ao nível da pélvis, na topografia do cruzamento dos ureteres com os vasos ilíacos (bacinete direito com 27 mm e bacinete esquerdo com 28 mm). Envolvendo a aorta abdominal e a bifurcação nas artérias ilíacas observa-se densificação tecidular homogénea – fibrose retroperitoneal. Esta densificação engloba os ureteres, condicionando a dilatação descrita. Atraso na eliminação de urina iodada. Dimensões renais, espessura parenquimatosa e efeito nefrográfico dentro da normalidade. Aorta abdominal com aterosclerose difusa. Pequenos gânglios lombo-aórticos. Sem lesões ósseas suspeitas.	19/09/2017

gião hipogástrica e com discreto empastamento palpável na transição entre o flanco esquerdo e fossa ilíaca esquerda, sem defesa ou sinais de irritação peritoneal. Para a referida consulta tinha realizado análises em que apresentava hiperglicemia de 133 mg/dl, hemoglobina glicada (HbA1c) de 6,6%, anemia (hemoglobina de 9,5 mg/dl) normocítica normocrômica e velocidade de sedimentação de 117 segundos, com função renal, hepática e sumária de urina tipo II normais. Nesta consulta foram solicitados exames complementares para esclarecimento etiológico, nomeadamente análises com proteinograma e reticulócitos, ECG e ecocardiograma (utente com doença coronária), endoscopia digestiva alta (EDA) e colonoscopia (considerando os sintomas e achado ao exame objetivo de empastamento nos quadrantes abdominais esquerdos), acrescidos de ecografia abdominal e pélvica (utente com dor hipogástrica e achado ao exame objetivo de empastamento nos quadrantes abdominais esquerdos).

A utente voltou à consulta em 18/setembro/2017 mantendo as queixas localizadas ao hipogastro, mas referindo menor intensidade do cansaço. Os resultados

dos exames realizados encontram-se descritos nas Tabelas I e II, salientando-se nesta data a manutenção de uma velocidade de sedimentação aumentada e uma proteína C reativa de 39,6 mg/dl. Nos exames de imagem observava-se a existência de dilatação pielocalicial bilateral, com o bacinete direito medindo 22 mm e o esquerdo 17 mm, motivo pelo qual foi solicitada tomografia computadorizada (TC) abdomino-pélvica urgente, com o MF a articular com as entidades convencionadas para a sua realização atempada. Devido a essa articulação, a TC foi realizada no dia imediatamente a seguir (19/setembro), com os resultados apresentados ao MF no dia 25/setembro. Observavam-se alterações compatíveis com fibrose retroperitoneal, como descrito na Tabela 1.

Dada a alteração encontrada foi proposto à utente o encaminhamento para as especialidades de urologia e medicina interna (para estudo etiológico). A utente optou por consultar urologista particular e concordou com a orientação para consulta de medicina interna no Serviço Nacional de Saúde. Na consulta de urologia foi de imediato encaminhada para colocação de cateter duplo J, tendo tido alta no dia 27/outubro, medicada

TABELA 2. Resultados analíticos do estudo diagnóstico inicial

30/08/17 – 18/09/17	BUN	Cr	Microalbuminúria			Tg	HDL	CT	LDL	Glicose	VS	PCR
	6,7	0,82	3,1			75	34	104	75	133	117	39,6
	Htc	Hg	IR	VGM	HCM	Leucócitos		Plaquetas	INR	aPTT		
	30,6	9,5	0,82	88,7	27,5	7,36		265	1	24,8		
	Proteínas totais		Relação albumina-globulinas			Proteinograma						
	80,6		0,76			↑ frações $\alpha 2$ e β						
	Ferritina	Haptoglobulina	Vitamina B12		Ácido fólico							
	124	353	143		7							

Legenda: BUN = Ureia sérica; Cr = Creatinina sérica; Tg = Triglicerídeos; HDL = Colesterol de lipoproteínas de alta densidade; CT = Colesterol total; LDL = Colesterol de lipoproteínas de baixa densidade; PCR = Proteína C reativa; VS = Velocidade de sedimentação; Htc = Hematócrito; Hg = Hemoglobina; IR = Índice reticulocitário; VGM = Volume globular médio; HCM = Hemoglobina corpuscular média; INR = *International normalized ratio*; aPTT = Tempo de tromboplastina parcial ativada;

com 40 mg de prednisolona diariamente e alertada para possível descontrole da diabetes *mellitus* pré-existente, sem indicações de vigilância, ajustes a efetuar, necessidade de insulino terapia ou de consulta com o seu MF. Na consulta de medicina interna terá sido referido que o estudo já realizado pelo MF excluía etiologia secundária, sendo provável tratar-se de fibrose retroperitoneal idiopática e foi reforçada importância de manter seguimento em consulta de urologia. O MF não teve informação clínica de retorno das duas especialidades.

Tratando-se de uma utente capacitada para a gestão da sua doença, com um bom nível de literacia em saúde, reforçado pelo adequado controlo metabólico prévio, com HbA1c de 6,6% (Figura 2), preocupada com as hiperglicemias verificadas durante o internamento encetou por autoiniciativa medições da glicemia capilar, com valores em jejum superiores a 200 mg/dl, motivo pelo qual agendou consulta no MF. Na referida consulta foi iniciada insulina Levemir 8 unidades (0,15 U/Kg). Após a introdução da insulino terapia, a utente foi acompanhada com consulta semanal durante dois meses por insuficiente controlo com os ajustes efetuados e existência esporádica de hipoglicemias, incluindo noturnas. Ao fim desse tempo, com vários ajustes à insulino terapia, e dada a ausência de controlo metabólico com insulina humana bifásica 30, mesmo com redução da dose de corticoide de 40 para 20mg id, a utente foi encaminhada para consulta de endocrinologia, efetivada a 10/janeiro/2018,

onde iniciou esquema basal-bólus. A introdução de insulino terapia foi compreendida e aceite pela utente, mas fator de algum desânimo e desmotivação, face à experiência prévia menos positiva em 2013. O apoio continuado em consulta capacitou a utente a gerir emocionalmente a necessidade de manter esta terapêutica.

Regressa à consulta com o MF em 27/maio, com nova redução da dose de corticosteroide, agora a realizar 10 mg id, mantendo o cateter duplo J bilateral com boa tolerância e adaptação. Não realizou a densitometria solicitada em dezembro/2017, pelo que, dados os fatores de risco, foi novamente solicitada. Apresentava registos de glicemias com valores adequados, mas HbA1c de 8,4%, não tendo sido alterada a terapêutica por a utente estar em seguimento nos cuidados de saúde secundários.

Em 30/outubro/2018 teve nova consulta programada de vigilância, três semanas após remoção de duplo J e suspensão do corticosteroide oral, referindo recidiva da dor abdominal localizada ao hipogastro e lombalgia de ritmo mecânico sem irradiação. Por este último motivo tinha recorrido a consulta particular de ortopedia, com indicação para realizar infiltração, tendo sido referido diagnóstico de osteoporose, para o que foi medicada com vitamina D e cálcio. Trazia registo de glicemias capilar com valores de 90 mg/dl; realizava, à data, sete unidades diárias de insulina basal. Nesta consulta apresentava ainda valores de pressão arterial de 151/60 mmHg. Dados os achados nesta consulta foi so-



licitado o resultado da densitometria realizada para orientação de eventual osteoporose e indicada redução da insulina para cinco unidades à noite.

Na última avaliação registada, em 08/janeiro/2019, a utente mantinha a dor localizada ao hipogastro, apresentava edema vespertino dos membros inferiores desde há cerca de um mês e mantinha a lombalgia de ritmo mecânico apesar da infiltração realizada. Devido a valores de pressão arterial elevados, a medicação anti-hipertensora tinha sido alterada, aumentando o lisinopril para 10 mg id e a amlodipina para 10 mg id. Nesta consulta, a utente apresenta valores de pressão arterial de 139/62 mmHg e foi calculado o FRAX para risco de fratura osteoporótica, com *score* de 10% para fratura *major* e 3,6% para fratura da anca. Pelas queixas da utente foi solicitado controlo analítico, eletrocardiograma e ecocardiograma e indicada a necessidade de agendar uma consulta de reavaliação de urologia, dado os sintomas poderem corresponder a recidiva da fibrose retroperitoneal, o que se veio a confirmar, analiticamente com aumento dos parâmetros inflamatórios e agravamento da função renal e imagiologicamente com dilatação pielocalicial bilateral, com necessidade de recolocação de duplo J bilateral e reinício de corticosteroide. A abordagem da osteoporose foi diferida no tempo pela necessidade de abordar a possível recidiva da fibrose retroperitoneal, tendo sido em consulta posterior medicada com ácido alendronico 70 mg semanal e reforçada a importância de manter a suplementação de cálcio e vitamina D.

COMENTÁRIO

O presente caso é ilustrativo do papel que o MF tem na gestão da saúde e da doença dos seus utentes. Para além das atividades preventivas e de promoção da saúde, o MF tem de estar preparado para suspeitar e identificar doenças com potencial gravidade, a partir de uma semiologia muitas vezes indiferenciada nas suas fases precoces. Esta identificação é frequentemente realizada com base no conhecimento pessoal e seguimento regular que o MF tem dos seus utentes, permitindo que num determinado dia seja capaz de o reconhecer diferente do habitual. É ainda o primeiro contacto com o sistema de saúde e é o médico que simultaneamente gere a doença aguda e crónica.

No caso descrito não havia história de realização de radioterapia; contudo, a utente tinha antecedentes de

cirurgia abdominal prévia (apendicectomia e colecistectomia laparoscópica), a última apenas um ano antes da apresentação do quadro e após um quadro de pancreatite aguda litiásica (2013), podendo ambas condicionar o desenvolvimento de fibrose intraperitoneal. Desta forma, não se pode descartar que a fibrose seja secundária à cirurgia abdominal.

Relativamente à medicação como fator etiológico, e após pesquisa nas bases de dados científicas, não foram encontradas associações relevantes entre a medicação habitual da utente e a descrição de casos de fibrose retroperitoneal. A investigação clínica efetuada não identificou neoplasias nem infeções ativas. Assim, o mais provável é que se trate de uma fibrose retroperitoneal idiopática ou doença de *Ormond*, apesar de habitualmente se manifestar em idades inferiores à da utente e ser mais frequente no género masculino.

A semiologia inicialmente apresentada pela doente, de “afrontamento” abdominal, distensão abdominal e dor hipogástrica, não era acompanhada de alterações dos hábitos intestinais ou genito-urinários, pelo que não é uma apresentação que conduzisse o médico à suspeita de patologia deste último sistema.

Neste caso foram as alterações imagiológicas na ecografia abdominal que levaram o MF a solicitar a TC e que apresentava os achados típicos de densificação tecidual homogénea a rodear a aorta abdominal e a bifurcação das artérias ilíacas, acompanhados de dilatação pielocalicial bilateral a montante. A realização de biópsia não foi proposta à utente, uma vez que os achados imagiológicos eram típicos e pela uma excelente resposta ao tratamento instituído.

Salienta-se também que o MF não teve acesso à informação das consultas de urologia e de medicina interna e não lhe foi retornada a informação solicitada, não sendo assim possível confirmar a associação entre o diagnóstico de fibrose retroperitoneal e a afeção de outros órgãos ou que a coexistência de outras doenças imunomediadas tenha sido descartada.

A abordagem à fibrose retroperitoneal na utente foi de acordo com a literatura encontrada, especificamente com a colocação de duplo J bilateral e toma de 40 mg de prednisolona diariamente durante dois meses, após o que reduziu para 20 mg. Passados sete meses da colocação de duplo J realizava 5 mg de prednisolona duas vezes por dia, tendo sido suspensos os corticosteroides



ao fim de onze meses de terapêutica, momento em que igualmente retirou os cateteres. Dada a falta de comunicação entre os diferentes tipos de cuidados de saúde no sistema de saúde desconhece-se, durante um período de quase um ano, qual a atividade da doença e se haveria alguma colaboração em termos de seguimento que o MF poderia ter, como recomendado na literatura sumariada na introdução.

Por outro lado, a dor retroesternal que a utente simultaneamente relatava na primeira consulta, sem outros sintomas acompanhantes do foro cardiovascular ou respiratório ou sintomatologia digestiva alta, poderia estar relacionada com os seus antecedentes pessoais de doença coronária. Apesar da dor referida não tipificar a semiologia cardíaca isquémica típica, a utente era diabética e está demonstrado que na existência de neuropatia diabética de fibras nervosas não mielinizadas podem existir apresentações atípicas de eventos cardiovasculares, nomeadamente através de manifestação de dor/desconforto abdominal. Por esse facto e pelo alto risco cardiovascular da utente foi solicitado ECG, que veio excluir causa cardíaca.

A dor lombar identificada na última consulta, já avaliada pela especialidade de ortopedia, e sem resolução com a realização de infiltração, bem como o aumento da pressão arterial e edema dos membros inferiores observados na referida consulta, com necessidade de ajuste terapêutico, poderiam ser sinais de recidiva da fibrose retroperitoneal, como posteriormente confirmado, e que conduziu à necessidade de novo acompanhamento apertado por parte do MF. Contudo, nesta consulta, a utente apresentava edema dos membros inferiores, tendo sido suspeitada desde logo a hipótese de recidiva da fibrose retroperitoneal. Apesar da confirmação posterior de recidiva poderia ter existido um erro de cognição frequente nas consultas, chamado “satisfação com a procura”. Atendendo aos antecedentes, um sinal indicativo de provável recidiva da doença conduziu o raciocínio nesse sentido, podendo descurar a procura de outros sintomas e sinais que levassem à formulação de outras hipóteses diagnósticas. Por exemplo, o aumento da dose de amlodipina para 10 mg poderia justificar a existência de edemas dos membros inferiores? Poderiam relacionar-se com doença venosa periférica? Apesar do baixo valor preditivo positivo dos edemas dos membros inferiores na insuficiência cardíaca,

a presença de doença cardíaca isquémica foi considerada, conduzindo ao pedido de ecocardiograma, ECG e análises.

Neste caso clínico, o MF foi não apenas fundamental para o diagnóstico, ao identificar precocemente a doença e previamente à existência de lesão renal, mas também na gestão das comorbilidades e iatrogenia provocada pelo tratamento com corticosteroides. De facto, o início desta terapêutica numa utente com diabetes mellitus previamente controlada com antidiabéticos orais foi um fator de descompensação física e psicológica, que necessitou do seu MF, agenda, dedicação e competências comunicacionais para que se conseguisse um melhor ajuste terapêutico e igualmente uma redução da ansiedade manifestada pela utente com as referidas descompensações. O MF deve também reconhecer as limitações da sua atuação e solicitar a colaboração de outras especialidades, quando necessário, de forma a obter o melhor controlo possível do seu utente, como foi realizado no presente caso quando, após vários ajustes de insulina, a utente continuava descompensada. Outra das complicações da terapêutica com corticosteroides é a osteoporose. No presente caso foi solicitada osteodensitometria dois meses após início de terapêutica, que a utente não realizou, e novamente seis meses após, pelo que esta complicação apenas terá sido identificada pelo colega de ortopedia um ano após o início de corticoterapia; no entanto, e retrospectivamente analisando os antecedentes pessoais da utente, observa-se que já em 2008 tinha sido identificada esta patologia, tendo a utente sido medicada com ranelato de estrôncio, que cumpriu. Ao não figurar na lista de problemas ativos ou passivos, este relevante facto passou despercebido, já que reforçaria a necessidade de intervir conforme a avaliação de risco. A atualização regular da lista de problemas faz parte da boa prática nos registos médicos, mas acima de tudo é um facilitador na gestão da saúde do utente.

A avaliação do apoio familiar e reforço da importância da utente se manter ativa nas atividades comunitárias em que estava envolvida foram preocupação do MF e facilitaram a gestão emocional na vivência da doença que, pela incerteza do prognóstico e evolução com possíveis recorrências numa utente com literacia em saúde, trouxe apreensão e medo, apoiando-se no MF para suporte e esclarecimento dos seus receios. O



acompanhamento longitudinal, o conhecimento abrangente dos antecedentes e o papel de gestor de saúde numa utente acompanhada em várias consultas foram reconhecidos pela utente como fundamentais na gestão da sua doença.

REFERÊNCIAS BIBLIOGRÁFICAS

1. Cristian S, Cristian M, Cristian P, Constantin G, Savu C, Huri E, et al. Management of idiopathic retroperitoneal fibrosis from the urologist's perspective. *Ther Adv Urol*. 2015;7(2):85-99.
2. Runowska M, Majewski D, Puszczewicz M. Retroperitoneal fibrosis: the state-of-the-art. *Reumatologia*. 2016;54(5):256-63.
3. Khosrshahi A, Carruthers MN, Stone JH, Shinagare S, Sainani N, Hasserjian RP, et al. Rethinking Ormond's disease: "idiopathic" retroperitoneal fibrosis in the era of IgG4-related disease. *Medicine (Baltimore)*. 2013;92(2):82-91.
4. Vaglio A, Maritati F. Idiopathic retroperitoneal fibrosis. *J Am Soc Nephrol*. 2016;27(7):1880-9.

CONTRIBUTO DOS AUTORES

Conceptualização, AGR e EB; investigação, AGR e EB; análise formal, AGR e EB; redação do *draft* original, AGR; redação, revisão e validação do texto final, AGR e EB. Ambos os autores leram e concordaram com a versão final do manuscrito.

CONFLITO DE INTERESSES

Os autores declaram não possuir quaisquer conflitos de interesse.

FINANCIAMENTO DO ESTUDO

Este estudo não recebeu qualquer financiamento para a sua realização.

ENDEREÇO PARA CORRESPONDÊNCIA

André Gomes Roque
E-mail: andregroque@gmail.com
<https://orcid.org/0000-0002-6384-699X>

Recebido em 10-10-2020

Aceite para publicação em 09-07-2023

ABSTRACT

FAMILY DOCTOR HEALTH MANAGEMENT OF A PATIENT WITH IDIOPATHIC RETROPERITONEAL FIBROSIS: CASE REPORT

Introduction: Retroperitoneal idiopathic fibrosis or Ormond's disease posits as a diagnostic challenge in family and general medicine, leading the family doctor to an exploration and management of subsequent derangements in the control of comorbidities, in individuals with multi-pathology.

Case description: We describe an autonomous 79 years old widowed patient, with a higher socio-economic status. In a cardiovascular vigilance consultation, she refers to fatigue, abdominal distension, and hypogastric discomfort, accompanied by retrosternal pain for 15 days. The focused objective assessment highlights only hypogastric pain and discrete clogging in the transition between the left lumbar and iliac regions. Her blood samples presented normocytic normochromic anemia and inflammatory markers increase. Considering the clinical findings and analytic changes, we ordered complementary exams that showed bilateral pyelocaliceal dilatation and retroperitoneal fibrosis. The patient was referred to urology consultation, where it was decided to introduce bilateral double J catheters and corticosteroids. This deranged the pre-existent diseases of the patient with an emphasis on diabetes, with the need to initiate and manage insulin therapy. The new diagnosis and pre-existing conditions change lead to the patient's instability, focusing on the family doctor for the necessary support and accompanying. With remission achievement, the double J catheters were removed, with subsequent relapse, that led to their replacement and corticosteroids reintroduction.

Comment: We highlight doctor-patient emotional and therapeutic sharing of the diagnosis of retroperitoneal idiopathic fibrosis, with decompensation of pre-existing condition and prevention of common side effects of the introduced therapy. The family doctor's role of proximity and availability for the follow-up and careful screening of signs and markers of an idiopathic retroperitoneal fibrosis relapse constituted an anxiolytic factor for the patient. Effective communication between the different levels of care in the health system is still deficient and limits the integrated care of disease between the various stakeholders, pictured by the lack of information on the screening of other affected organs, in a possible systemic disease. This case, by the complexity of its management, highlights the role of the family doctor in its assorted skills, as defined by its world organization.

Keywords: Retroperitoneal fibrosis; Family doctor; Disease management, comorbidity; Case report.