



Associação entre um anticoncepcional oral combinado e o eritema nodoso: um relato de caso

João Manuel Silva,¹ Pedro Alves,¹ Sónia Moreira,² Cátia Santos³

RESUMO

Introdução: O eritema nodoso é uma doença rara cuja fisiopatologia assenta numa resposta de hipersensibilidade tardia do tipo 4 e o seu modo de apresentação mais comum é sob a forma de nódulos e placas cutâneas bilaterais e simétricas, afetando predominantemente a região pré-tibial. Apesar da etiologia idiopática ainda ser bastante frequente, perto de metade dos casos são de etiologia secundária, estando os anticoncepcionais orais entre os fármacos mais associados a esta entidade e sendo descrita esta relação causal para um número crescente de associações estroprogestativas. Descreve-se um caso raro de eritema nodoso secundário à associação de etinilestradiol 0,03 mg + levonorgestrel 0,15 mg.

Descrição do caso: Relata-se o caso de uma mulher de 20 anos, que desenvolveu nódulos dolorosos na região pré-tibial do membro inferior direito, relacionando com o início da toma da associação de etinilestradiol 0,03 mg e levonorgestrel 0,15 mg. A utente descreve as lesões como sendo já crónicas, embora nunca tenha procurado cuidados médicos no passado. Após investigação mais aprofundada da história clínica e suspeição da relação causal entre o fármaco e o aparecimento das lesões compatíveis com um eritema nodoso optou-se por suspender o mesmo e iniciar prednisolona 20 mg/dia, tendo a utente evoluído no sentido da resolução clínica. Após discussão das opções terapêuticas existentes, a utente optou pela colocação de Implanon®.

Conclusão: Na literatura é cada vez mais relatada a relação causal entre a toma de contraceptivos orais, não só do tipo combinado como também do tipo isolado, e o aparecimento de eritema nodoso. Esta relação é rara e complexa. Perante um quadro de nódulos dolorosos dever-se-á considerar a hipótese de se tratar de um caso de eritema nodoso, estando atentos a potenciais *triggers* – caso dos contraceptivos orais combinados. Nestes casos dever-se-á explicar à utente quais as suas opções, não sendo a suspensão terapêutica o único caminho a seguir.

Palavras-chave: Eritema nodoso; Contraceção hormonal; Prednisolona; Caso clínico.

INTRODUÇÃO

O eritema nodoso (EN) é uma doença rara, sendo a sua incidência variável consoante a prevalência local dos seus *triggers*.¹ O pico da sua incidência verifica-se entre os vinte e os trinta anos de idade, podendo, no entanto, manifestar-se em qualquer idade.² Esta entidade afeta mais frequentemente o sexo feminino.³⁻⁴

Sobre a sua patofisiologia pensa-se que seja uma resposta de hipersensibilidade tardia do tipo 4 provocada por uma variedade de *triggers* ou antigénios diferentes.²

Apresenta-se tipicamente de forma aguda, através do aparecimento de nódulos e placas cutâneas, de forma simétrica e bilateral, com cerca de um a 5-6 cm e afeta mais frequentemente os membros inferiores, nomeadamente a região pré-tibial.⁵⁻⁶

É por norma autolimitada e resolve-se em cerca de oito semanas.⁷ Por vezes evolui de lesões cor vermelho vivo para lesões de cor azul-esverdeado, evolução designada de *erythema contusiformis*.⁵

1. Médico Interno de Medicina Geral e Familiar. USF Tâmega, ULS Tâmega e Sousa. Marco de Canaveses, Portugal.

2. Médica Especialista em Medicina Geral e Familiar. USF 3 Rios, ULSTâmega e Sousa. Penafiel, Portugal.

3. Médica Especialista em Medicina Geral e Familiar. USF Tâmega, ULS Tâmega e Sousa. Marco de Canaveses, Portugal.



O EN pode ter várias etiologias, sendo a etiologia idiopática a mais comum (31-53%).^{4,8-9} De entre as várias outras etiologias possíveis são de realçar as infeções, nomeadamente as infeções estreptocócicas (7,5-25%),^{4,8-10} as doenças sistémicas como a sarcoidose (7-20%),^{4,8-10} a doença de Behçet (2-23%)^{4,8-9} ou as doenças inflamatórias intestinais (7%).¹⁰ Fármacos e a gravidez estão também entre as possíveis causas.

No que concerne às causas medicamentosas, os antibióticos e anticoncepcionais orais são os de maior destaque.

Os anticoncepcionais orais já foram associados com o EN⁹ e, apesar de num estudo datado de 1990 a incidência de EN relacionado com a toma de anticoncepcional oral ter sido descrita como drasticamente reduzida face a anteriormente, tendo-se assumido o aparecimento de formulações de anticoncepcionais de baixa dosagem como o racional para tal,¹¹ representam atualmente uma causa descrita numa proporção crescente de casos,¹⁰ estando esta associação descrita com diferentes princípios ativos.¹²⁻¹³

Para além das alterações cutâneas são frequentes os sintomas sistémicos, como a febre, o mal-estar generalizado, as cefaleias, queixas do foro gastrointestinal, tosse, linfadenopatias, perda de peso e artralgias.⁹

Este relato de caso pretende descrever um caso raro de EN secundário à associação de etinilestradiol 0,03 mg + levonorgestrel 0,15 mg, associação que deve estar presente no raciocínio clínico, especialmente enquanto médicos de família. O número elevado de consultas realizadas bem como o contacto frequente com esta classe de fármacos torna este diagnóstico cada vez mais uma realidade.

DESCRIÇÃO DO CASO

Relata-se o caso de uma utente de vinte anos, na altura estudante, que não apresentava nenhum antecedente de relevo. Tinha o seu Plano Nacional de Vacinação atualizado e como medicação habitual fazia unicamente Microginon® (etinilestradiol 0,03 mg + levonorgestrel 0,15 mg), em esquema de 21 dias de toma, seguidos de sete dias de pausa. Desconhecia qualquer alergia medicamentosa.

A utente dirigiu-se à consulta aberta por queixas de “papos” dolorosos e eritematosos nos membros inferiores, mais marcados no membro inferior direito. Ao

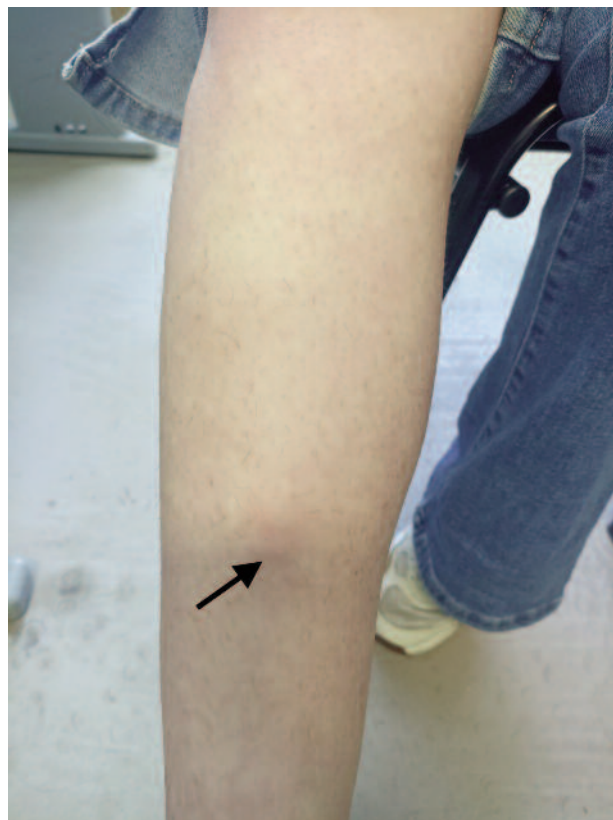


Figura 1. Lesão dolorosa e eritematosa na região pré-tibial do membro inferior direito (seta preta).

exame objetivo foram observadas três tumefações dolorosas na região pré-tibial direita, sem rubor da região envolvente ou outro sinal que pudesse sugerir infeção da pele ou dos tecidos moles, que foram fotografadas após consentimento verbal da doente (Figuras 1 e 2).

Levantada a suspeita de se poder tratar de um caso, ainda que raro, de EN foi pedida uma ecografia ao membro inferior lesado, que corroborou esta hipótese, relatando lesões cutâneas com espessamento e hiper-ecogenicidade da gordura subcutânea, com hipervascularização, tratando-se provavelmente de um EN a causar uma paniculite.

Realizada uma revisão à literatura existente e uma investigação mais aprofundada do caso descobriu-se que as lesões teriam surgido já em 2016, coincidindo com o início da toma do anticoncepcional oral combinado. O quadro ocorria com períodos de agravamento seguidos de melhoria das lesões, mas nunca com resolução

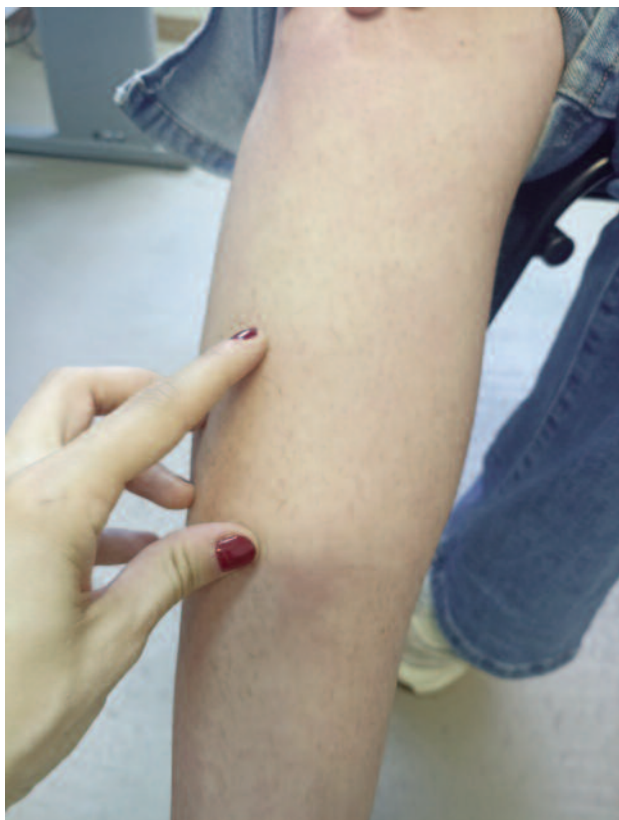

Figura 2. Região pré-tibial do membro inferior direito com a mão de profissional a apontar duas das lesões referidas (dedo indicador e polegar).

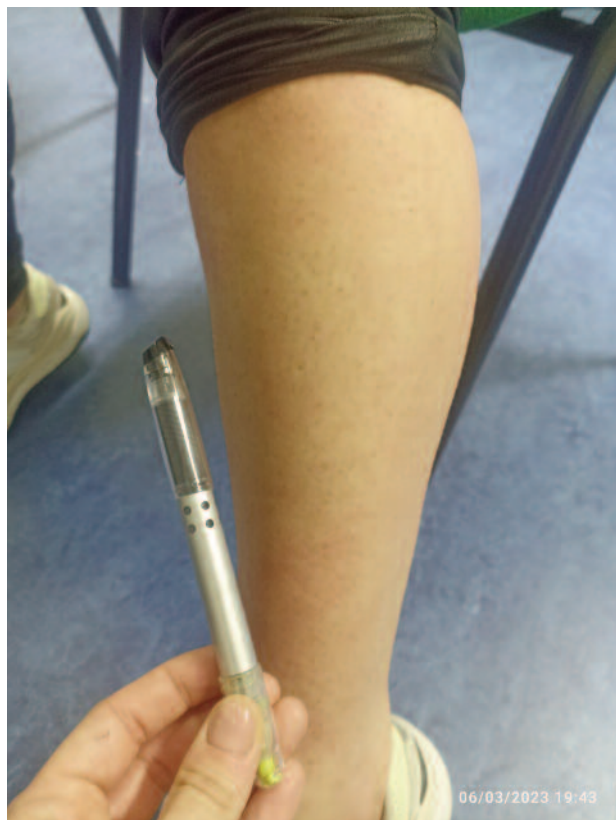

Figura 3. Região pré-tibial do membro inferior direito sem lesões visíveis.

total das mesmas. A utente nunca recorreu aos cuidados de saúde primários neste hiato temporal para esclarecimento destas lesões.

Posto isto, foi então colocada como hipótese de diagnóstico mais provável um EN secundário à toma de anticoncepcional oral, visto a utente não ter iniciado ou suspenso qualquer outra medicação.

Após discussão posterior do caso em conjunto com a doente e ponderação dos riscos e benefícios, optou-se pela suspensão do anticoncepcional oral e introdução de prednisolona 20 mg/dia, tendo as lesões começado a regredir. Mantiveram-se as atitudes terapêuticas e agendou-se nova avaliação.

Ainda que a realização de biópsia, incisional profunda ou excisional seja recomendada para confirmação do diagnóstico, perante a resposta ao tratamento tão favorável e rápida, esta não foi realizada.

Na consulta de reavaliação a utente já não apresentava lesões (Figura 3). Facultada toda a informação pertinente à utente, esta decidiu ficar apenas com método barreira. Posteriormente, após alguns meses de reflexão, decidiu colocar um implante subcutâneo contraceptivo (Implanon NXT®, etonogestrel 68 mg). Atualmente mantém-se assintomática.

COMENTÁRIO

Com este relato pretende-se retratar um caso interessante e raro de EN secundário à toma de anticoncepcional oral, realçando a importância do raciocínio clínico no dia-a-dia de um médico de família.

Não obstante a existência de várias hipóteses diagnósticas, neste caso, um exame objetivo pormenorizado e história clínica detalhada foram fundamentais para a exclusão e estratificação das etiologias mais prováveis.



Apesar de comuns, as etiologias infecciosas e sistêmicas não foram pensadas como hipóteses diagnósticas mais prováveis pois a doente não apresentava clínica sistêmica ou clínica focalizadora sugestiva. Como mencionado, o único aspeto relacionado com o aparecimento das lesões foi a introdução concomitante do anticoncepcional oral, pelo que esta foi colocada como hipótese mais provável e primeira a ser explorada. No entanto, e apesar do bom desfecho clínico, não foi realizada biópsia das lesões, sendo este o método preferencial para confirmação de uma panniculite, onde se enquadra o EN.¹⁴

A associação entre o EN e a toma de anticoncepcionais orais está descrita, nomeadamente associada a contraceptivos orais combinados contendo etinilestradiol na sua composição, ainda que em dosagem diferente.^{13,15}

Um caso de EN unilateral secundário à toma de etinilestradiol 0,02 mg, em associação com fumarato ferroso 75 mg e acetato de noretindrona 1 mg, foi descrito recentemente.¹³ No caso em questão, a doente já tinha realizado outra combinação, consistindo no mesmo estrogénio com um progestativo diferente, sem nenhuma sintomatologia. Concluiu-se que, apesar de estar mais extensamente descrita na literatura a associação entre o componente estrogénico e o EN, o efeito causal é provavelmente fruto da interação envolvendo ambos os componentes do anticoncepcional. Segundo os autores, uma possível hipótese terapêutica pode passar pela alteração da associação e não obrigatoriamente pela suspensão do anticoncepcional oral.

Adicionalmente encontra-se descrita na literatura a associação entre a toma de desogestrel isolado e o EN,¹⁶ o que corrobora a hipótese de que a causalidade será mais complexa do que se poderia prever anteriormente.

Concluindo, perante esta etiologia, é importante que se conheçam as opções terapêuticas possíveis, permitindo uma decisão o mais informada possível à utente. Neste caso propõe-se como opções terapêuticas mais eficazes, na medida em que retiram os potenciais agentes causais, a alteração para o dispositivo intrauterino (DIU) de cobre e o uso isolado de método barreira. No entanto, como descrito na literatura, outras opções terapêuticas poderão consistir na alteração da associação estroprogestativa e na monitorização apertada da sintomatologia. Uma abordagem mista, consistindo na suspensão inicial do fármaco em utilização, seguida de

introdução de novo método contraceptivo, como foi o caso desta utente, é também uma opção válida.

REFERÊNCIAS BIBLIOGRÁFICAS

1. Bondi EE, Margolis DJ, Lazarus GS. Panniculitis. In: Freedberg IM, Fitzpatrick TB, Eisen AZ, Wolff K, Austen KF, et al, editors. Fitzpatrick's dermatology in general medicine. 5th ed. New York: McGraw-Hill; 1999. chapter 70. ISBN 9780079129383
2. Schwartz RA, Nervi SJ. Erythema nodosum: a sign of systemic disease. *Am Fam Physician*. 2007;75(5):695-700.
3. Requena L, Yus ES. Panniculitis. Part I: mostly septal panniculitis. *J Am Acad Dermatol*. 2001;45(2):163-83.
4. Singer R, Özekinci S. Etiological factors and histopathological features in erythema nodosum: a 6-year retrospective cross-sectional study. *Acta Dermatovenerol Alp Pannonica Adriat*. 2021;30(2):57-61.
5. Requena L, Sánchez Yus E. Erythema nodosum. *Semin Cutan Med Surg*. 2007;26(2):114-25.
6. Pérez-Garza DM, Chavez-Alvarez S, Ocampo-Candiani J, Gomez-Flores M. Erythema nodosum: a practical approach and diagnostic algorithm. *Am J Clin Dermatol*. 2021;22(3):367-78.
7. Patterson JW. Panniculitis. In: Bologna JL, Jorizzo JL, Schaffer JV, editors. *Dermatology*. 3rd ed. Philadelphia: Elsevier Saunders; 2012. p. 1641.
8. García-Porrúa C, González-Gay MA, Vázquez-Caruncho M, López-Lazaro L, Lueiro M, Fernández ML, et al. Erythema nodosum: etiologic and predictive factors in a defined population. *Arthritis Rheum*. 2000;43(3):584-92.
9. Mert A, Kumbasar H, Ozaras R, Erten S, Tasli L, Tabak F, et al. Erythema nodosum: an evaluation of 100 cases. *Clin Exp Rheumatol*. 2007;25(4):563-70.
10. Porges T, Shafat T, Sagy I, Zeller L, Bartal C, Khutarniuk T, et al. Clinical, epidemiological, and etiological changes in erythema nodosum. *Isr Med Assoc J*. 2018;20(12):770-2.
11. Bartelsmeyer JA, Petrie RH. Erythema nodosum, estrogens, and pregnancy. *Clin Obstet Gynecol*. 1990;33(4):777-81.
12. Taaffe A, Finlay AY, Marks R. Erythema nodosum and oral contraceptives. *Br Med J*. 1977;2(6098):1353.
13. Min MS, Fischer R, Fournier JB. Unilateral erythema nodosum following norethindrone acetate, ethinyl estradiol, and ferrous fumarate combination therapy. *Case Rep Obstet Gynecol*. 2016;2016:5726416.
14. Tomasini C, Lentini F, Borroni G. The role of skin biopsy in diagnosis of panniculitides. *G Ital Dermatol Venereol*. 2013;148(4):335-49.
15. Holcomb FD. Erythema nodosum associated with the use of an oral contraceptive: report of a case. *Obstet Gynecol*. 1965;25:156-7.
16. Silva FS, Carreira P, Serra S. Um caso exuberante de eritema nodoso associado a desogestrel [An exuberant case of erythema nodosum associated with desogestrel]. *Rev Port Med Geral Fam*. 2021;37(3):243-7. Portuguese

CONTRIBUTO DOS AUTORES

Conceptualização, JMS, PA, SM e CS; recursos/material, JMS, PA, SM e CS; tratamento dos dados, JMS e PA; redação do *draft* original, JMS, PA, SM e CS; revisão, validação e edição do manuscrito, JMS, PA, SM e CS; visualização, JMS e PA; supervisão, SM e CS; administração do projeto, SM e CS.

**CONFLITO DE INTERESSES**

Os autores declaram não existir qualquer tipo de conflito de interesses.

FINANCIAMENTO

O trabalho relatado neste manuscrito não foi objeto de qualquer tipo de financiamento externo (incluindo bolsas e investigação).

ENDEREÇO PARA CORRESPONDÊNCIA

João Manuel Silva

E-mail: jmanuelscsilva@gmail.com

<https://orcid.org/0009-0008-3071-0202>

Recebido em 17-10-2023

Aceite para publicação em 11-12-2023

ABSTRACT**ASSOCIATION BETWEEN A COMBINED ORAL CONTRACEPTIVE AND THE ERYTHEMA NODOSUM: A CASE REPORT**

Introduction: Erythema nodosum is a rare disease whose pathophysiology is based on a type 4 delayed hypersensitivity response and its most common form of presentation is in the form of bilateral and symmetrical nodules and cutaneous plaques, predominantly affecting the pre-tibial region. Although the idiopathic etiology is still quite frequent, close to half of the cases are of secondary etiology, with oral contraceptives being amongst the most associated drugs with this entity, and this causal relationship being described for a greater number of estroprogestative associations. A rare case of erythema nodosum secondary to the association of ethinyl estradiol 0.03 mg + levonorgestrel 0.15 mg is described.

Case description: We report a case of a 20-year-old woman who developed painful unilateral nodules in the pre-tibial region, related to the initiation of the combination of ethinyl estradiol 0.03 mg, and levonorgestrel 0.15 mg. The user describes the injuries as being longstanding, although she has never sought medical care in the past. After further investigation of the clinical history and suspicion of the causal relationship between the combined oral contraceptive and the appearance of lesions compatible with erythema nodosum, it was decided to suspend the same and start prednisolone 20 mg/day, with the user having a very favorable evolution. After discussing the existing therapeutic options, the user chose to switch to Implanon®.

Conclusion: The literature is increasingly reporting the causal relationship between oral contraceptives, not only the combined type but also the isolated type, and the appearance of erythema nodosum. This is a rare and complex relationship. When a patient starts with painful nodules, a case of erythema nodosum must be considered, being aware of potential triggers – as combined oral contraceptives. In these cases, options must be explained to the user; therapeutic suspension is not the only way.

Keywords: Erythema nodosum; Hormonal contraception; Prednisolone; Case report.