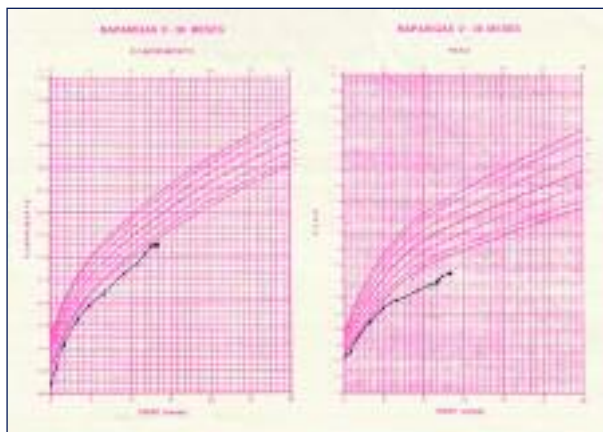
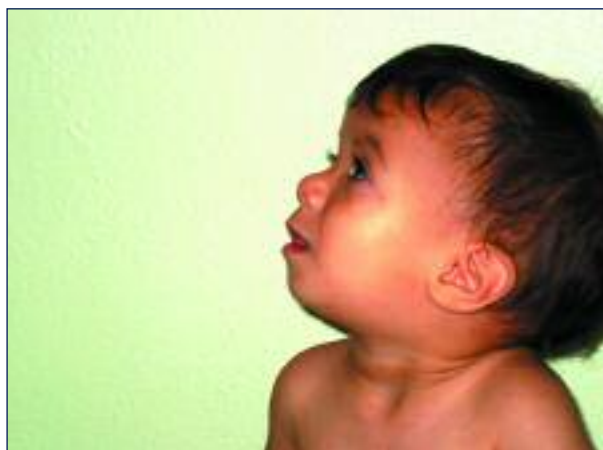
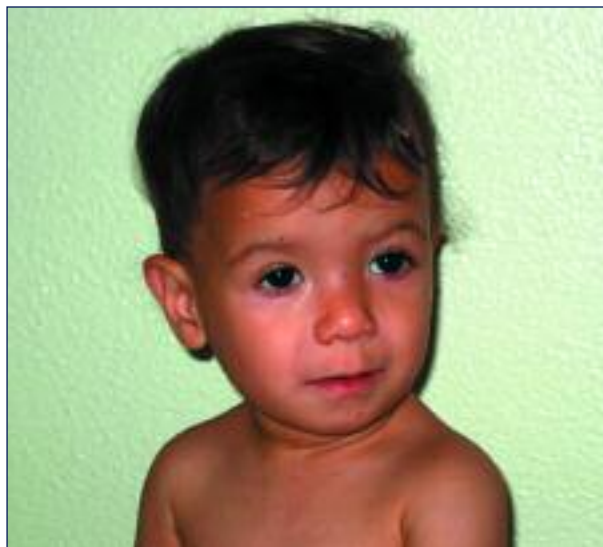
## Atraso de Crescimento e Dismorfia Facial



Esta criança de quinze meses de idade é a oitava filha de um casal e apresenta atraso de crescimento e dismorfia facial, sendo o seu desenvolvimento psicomotor normal para a idade. A irmã que a precede tem um fâcies semelhante, atraso de crescimento e uma cardiopatia congénita.

As alterações mais evidentes no seu fâcies são as fendas palpebrais curtas, o nariz pequeno, o apagamento do sulco naso labial, o lábio superior fino, a hipoplasia do maxilar e malformação do lóbulo da orelha.

### Pergunta 1

Que síndrome congénito afecta as duas irmãs?

- Síndrome de Rubinstein Tabby
- Acondroplasia
- Síndrome de Down
- Síndrome feto alcoólico

### Pergunta 2

Qual a causa deste síndrome?

### Pergunta 3

Qual a alteração das curvas de percentil, aqui evidenciada, é característica deste síndrome?

### Pergunta 4

Como espera que seja o desenvolvimento destas crianças a nível cognitivo e comportamental?

Respostas na página 196

Caso clínico enviado por Ana Ferrão  
Chefe de Serviço de Medicina Geral e Familiar