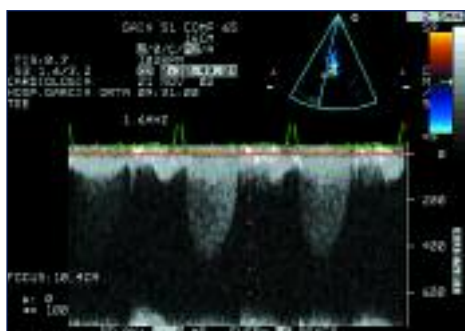
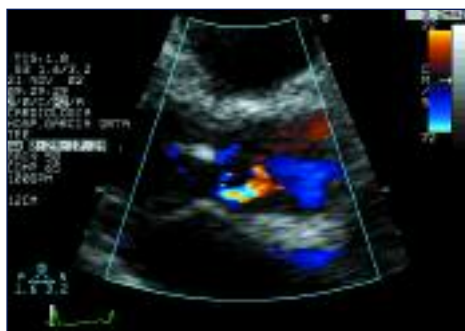
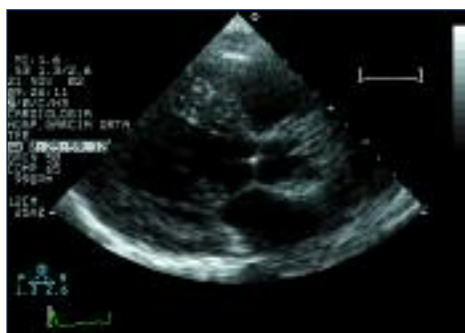
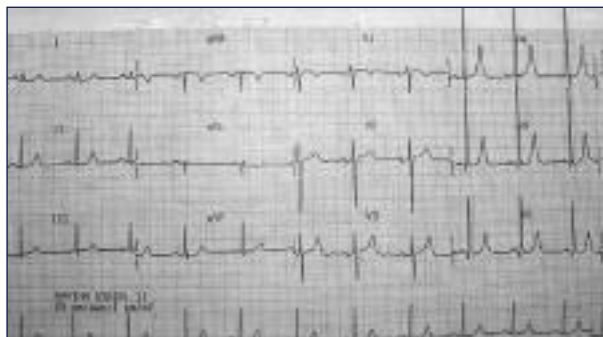## Insuficiência Cardíaca no Jovem



Homem de 30 anos, com hábitos tabágicos quantificados em 30 U.M.A., recorreu à consulta por queixas de cansaço fácil – classe II da NYHA – com agravamento recente. Refere ainda, há cerca de um ano, episódio de síncope durante esforço físico.

No exame objectivo destaca-se:

- Excesso de peso com IMC de 26.
- Auscultação cardíaca – sopro sistólico III/VI audível em todo o precórdio, mais acentuado no 2º espaço intercostal direito.

### Antecedentes pessoais irrelevantes.

Nos antecedentes familiares é de referir mãe falecida aos 40 anos por enfarte agudo do miocárdio.

Os exames complementares de diagnóstico realizados revelaram:

- Avaliação Laboratorial – dislipidemia mista
- Rx Tórax – sem alterações significativas
- ECG – Fig. 1
- Ecocardiograma – Fig. 2, 3 e 4

### Pergunta 1

Qual o diagnóstico perante os dados clínicos e imagiológicos obtidos?

- Estenose aórtica valvular
- Insuficiência mitral
- Estenose aórtica subvalvular
- Cardiomiopatia hipertrófica

### Pergunta 2

Qual etiologia desta entidade nosológica?

### Pergunta 3

Qual o tratamento e prognóstico da patologia?

Respostas na página 394

Caso clínico enviado por Lúcia Azevedo  
Centro de Saúde do Seixal