

Espermatozoides vs COVID-19: um caso de infertilidade masculina inesperado



Inês Silva,¹ Inês Trindade,² Antonieta Barbosa,³ Sara Leite^{2,4}

RESUMO

Introdução: A azoospermia caracteriza-se pela ausência total de espermatozoides no ejaculado e pela impossibilidade de o casal conceber com espermatozoides do próprio, sendo o tipo de infertilidade que mais impacta o casal. Pelo aumento de casos de infertilidade masculina relatados após a infecção por SARS-CoV-2 pensa-se que haja uma relação direta com a infecção por este vírus.

Descrição do caso: Utente do sexo masculino, 42 anos, vive com esposa e filha, sofreu uma infecção por SARS-CoV-2 em 2022. Sem antecedentes relevantes ou medicação habitual. Em janeiro/2024 recorre à sua médica de família (MF) por infertilidade secundária, após 14 meses de tentativas sem sucesso de engravidar a esposa, estando os exames realizados dentro da normalidade. Foi solicitado um espermograma, que revelou ausência total de espermatozoides e de células germinativas imaturas. A contra-análise, realizada em março/2024 numa clínica especializada, confirmou azoospermia. Perante os resultados, a MF referenciou o utente para urologia. Em maio/2024, o urologista solicitou exames hormonais e ecográficos, cujos resultados estavam dentro dos parâmetros normais. Perante a ausência de causa identificada foi sugerida biopsia testicular, recusada pelo utente. O casal optou por não prosseguir com os estudos nem recorrer a técnicas de reprodução medicamente assistida. Na consulta programada de julho/2024 foi oferecido apoio psicológico, tendo em conta o impacto emocional e social da situação.

Comentário: Com base na história clínica e na literatura atual, a infecção por SARS-CoV-2 surge como a causa mais plausível da azoospermia apresentada. Apesar da aceitação do diagnóstico pelo casal, a situação representa uma perda significativa. Destaca-se, assim, o papel fundamental do MF no apoio emocional, orientação e acompanhamento ao longo do processo.

Palavras-chave: Azoospermia; COVID-19; Infertilidade; SARS-CoV-2.

INTRODUÇÃO

A infertilidade afeta cerca de 10-15% dos casais em todo o mundo,¹⁻² definindo-se como a incapacidade de estabelecer uma gravidez após, pelo menos, doze meses de prática de relações sexuais desprotegidas, de forma regular,^{1,3-4} constituindo uma condição com consequências devastadoras para o casal e família a nível psicológico, social e económico.⁵

Apesar de a mulher ser habitualmente a primeira a procurar ajuda médica sabe-se que cerca de metade dos casos de infertilidade têm origem no sexo masculino, apontando-se a oligospermia, a astenospermia e a azoospermia.¹

A azoospermia é aquela que confere maior grau de impacto para o casal, dado que se caracteriza pela ausência total de espermatozoides no ejaculado e pela impossibilidade de o casal conceber com espermatozoides do próprio.⁶⁻⁷ Este problema pode ter origem em disfunções pré-testiculares (perturbações endócrinas que afetem o eixo hipotálamo-hipófise-testículo), testiculares (perturbações intrínsecas da espermatogénese) ou pós-testiculares (habitualmente por obstrução do trato urinário), podendo ser uma condição transitória ou permanente.⁷

1. Estudante de Medicina. Faculdade de Medicina da Universidade do Porto. Porto, Portugal.

2. Médica Interna de Medicina Geral e Familiar. USF Anta, ULS Gaia/Espinho. Espinho, Portugal.

3. Assistente Graduada de Medicina Geral e Familiar. USF Anta, ULS Gaia/Espinho. Espinho, Portugal.

4. Professora Auxiliar Convidada. Faculdade de Medicina da Universidade do Porto. Porto, Portugal.



A infeção por COVID-19 afetou milhões de pessoas a nível mundial desde o seu surto inicial, com origem na China, no final do ano de 2019.⁸ Esta infeção é causada pelo vírus SARS-CoV-2, que é bastante contagioso e que, apesar de afetar ambos os sexos, tem tido um maior impacto nos homens, resultando em infeções de maior gravidade e com taxas de mortalidade mais altas.⁹⁻¹⁰

A nível internacional têm sido relatados cada vez mais casos de infertilidade masculina após a infeção por SARS-CoV-2, parecendo haver uma relação direta com a infeção já que este vírus apresenta tropismo para o tecido testicular.¹¹⁻¹²

Tendo em conta todos estes dados, o presente relato tem como objetivo principal descrever o caso clínico de um homem de 42 anos que subitamente se tornou azoospermico. Tem sido um tema cada vez mais estudado, pelo que se espera que a informação aqui partilhada possa contribuir para a investigação em curso por parte da comunidade médica e científica.

DESCRIÇÃO DO CASO

Utente do sexo masculino, caucasiano, 42 anos, empregado e a viver com a esposa de 40 anos e a filha de seis anos. Inserido numa família nuclear estadio IV do ciclo de vida familiar de *Duvall* e pertencente a uma classe socioeconómica média-alta, segundo a classificação de *Graffar*. Sem patologias relevantes, sem medicação habitual e com estilo de vida saudável. Apenas de referir hernioplastia inguinal bilateral com colocação de prótese e rede em 2015, sem intercorrências, infeção por COVID-19 em 2022 e uma prostatite não complicada em 2023. Plano nacional de vacinação atualizado. Vacinado contra a COVID-19 em 2021, com uma dose da vacina Janssen.

Em novembro/2022, o casal inicia estudo pré-concepcional com o intuito de uma segunda gravidez. Perfazendo seis meses de tentativas de conceção sem sucesso, a esposa do doente, na altura com 38 anos, recorre a uma consulta de ginecologia privada, em junho/2023, onde lhe terá sido aconselhada a realização de uma histerossalpingografia. Perante a natureza invasiva do exame, o casal decide não avançar com o procedimento e o utente recorre então à consulta com a sua médica de família (MF), em janeiro/2024, com o intuito de fazer estudo de infertilidade masculina. Nesta

consulta é-lhe prescrito um espermograma, que teve como resultado a ausência total de espermatozoides e de células imaturas. Pela surpresa do resultado, o utente opta pela realização de uma contra-análise em março/2024 numa clínica especializada, confirmando-se o resultado inicial de azoospermia. Perante os resultados, a médica de família opta por direcionar o utente para uma consulta de urologia. Nesta consulta, em maio/2024, o urologista pede investigação de possíveis causas de azoospermia com ecografia escrotal e estudo de hormonas hipofisárias e tiroideias, que se revelaram estar dentro da normalidade. Face aos resultados, foi recomendada a realização de biópsia testicular, que terá sido recusada pelo utente (Figura 1).

Em julho/2024, o utente recorre a uma consulta programada com a MF, por queixa de dor na região inguinal direita. Prescreveu-se uma ecografia de partes moles, que revelou não haver evidências de novas formações herniárias inguiniais nem nenhuma anomalia com a prótese ou rede colocada na altura da hernioplastia (Figura 1).

Atualmente, tendo em conta os resultados dos espermogramas e da intenção de uma conceção natural, o casal decidiu não progredir mais com os estudos e não recorrer a métodos de reprodução medicamente assistida. Na consulta programada de julho/2024 foi oferecido apoio psicológico pela MF, devido à natureza da situação e ao possível impacto emocional e social desta problemática na família.

COMENTÁRIO

A azoospermia pode impactar a vida de um indivíduo, bem como o seu núcleo familiar e social, pelo que o papel do MF é fundamental no que se refere ao apoio psicológico e emocional, bem como na desmitificação de crenças que podem ser levantadas pelo doente perante a situação.

Tendo em conta o historial do utente existem várias hipóteses que podem justificar a azoospermia, como a hernioplastia, vacinação contra a COVID-19, infeção por COVID-19 e prostatite.

A hernioplastia inguinal bilateral com colocação de prótese e rede é um procedimento cirúrgico que tem habitualmente um baixo risco de complicações. Para ser causa de infertilidade teria de se associar a algum tipo de compromisso vascular dos testículos ou a uma

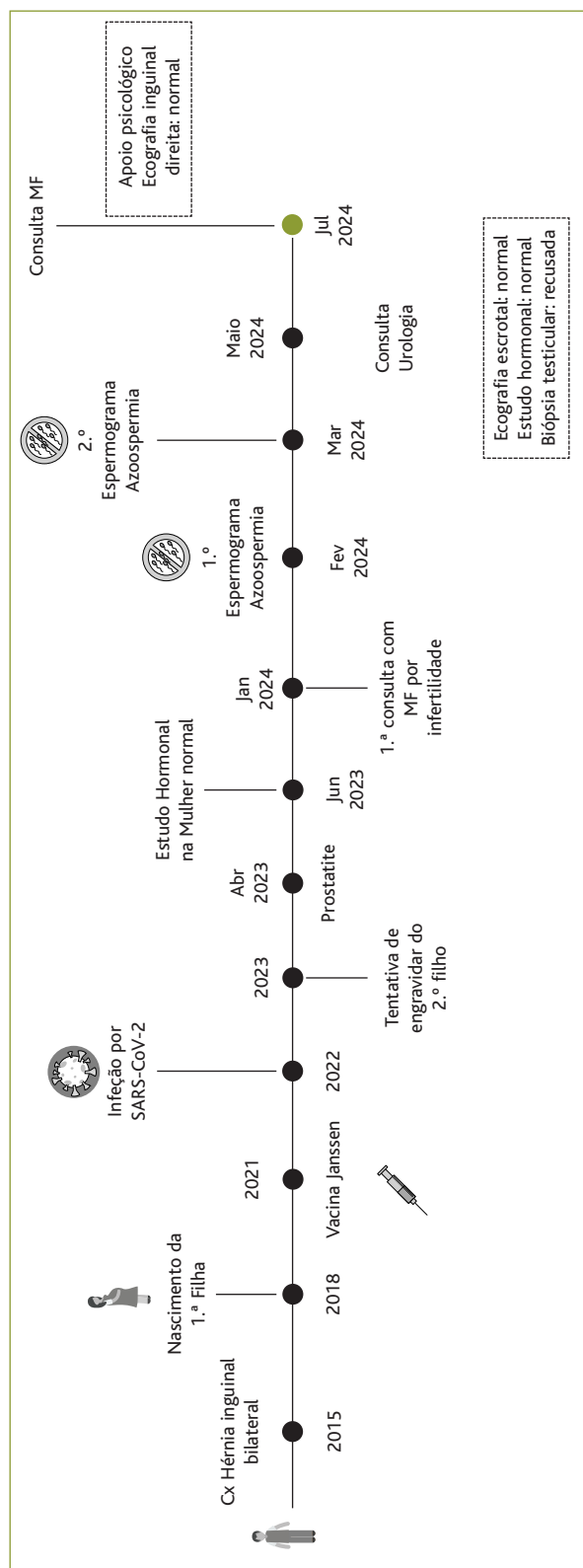


Figura 1. Cronologia dos eventos relatados na descrição do caso.

hemiseção dos vasos deferentes, pelo que muitos autores o desconsideram.¹³⁻¹⁵ Para além disso, de acordo com a descrição do caso, a filha do utente nasceu três anos após este procedimento cirúrgico, pelo que provavelmente não será esta a causa e a ecografia às partes moles feita recentemente reforça esta conclusão.

Uma vez que na época de vacinação contra a COVID-19 houve muita controvérsia relativamente a uma possível associação entre esta e a infertilidade, outra hipótese colocada foi a implicação da vacina Janssen. Apesar de haver vários estudos referentes a vacinas de mRNA que afirmavam não haver evidências científicas que comprovem essa associação¹⁶⁻¹⁷ não existem estudos específicos da vacina tomada pelo utente, pelo que seria interessante estudar o seu impacto.

Relativamente à infeção por COVID-19 têm sido documentados cada vez mais casos da sua relação com a infertilidade masculina e descritos os mecanismos da infeção. O vírus penetra nas células através do recetor da enzima conversora de angiotensina (ECA2) e do correceptor protease de serina transmembranar do tipo celular II,⁷⁻⁹ pelo que se sabe que a ECA2 se encontra presente nas espermatogónias, túbulos seminíferos, células de Sertoli e células de Leydig.⁸ Ao haver infeção vai ser induzida uma tempestade de citocinas que diminuirá a espermatogénese.⁷ Em prol disso observou-se um aumento de IL-4, IL-6, IL-8, IL-17, TNF- \pm e IL-1² e a presença de *stress* oxidativo que, no seu conjunto, gera uma produção desregulada de ROS e apoptose celular.⁸⁻¹⁰ Foi ainda recentemente identificado um caso clínico semelhante ao do utente em que é referido que um doador de esperma de 42 anos, após infeção por SARS-CoV-2, desenvolveu oligoastenozoospermia, tendo mesmo chegado a azoospermia, que entretanto evoluiu para oligonecrozoospermia.¹⁰ Outro caso semelhante ao do utente foi um doador de esperma de 55 anos que, após a infeção, ficou azoospermico durante um mês e evoluiu para oligozoospermia. No entanto, ao contrário do utente do presente caso clínico, o doente recuperou, tendo voltado ao normal, apesar de se verificarem mesmo assim níveis altos de danos oxidativos no DNA.⁸

Por fim, a prostatite poderá afetar a fertilidade masculina pela diminuição das secreções prostáticas que permitem a capacitação e motilidade dos



espermatozoides. No entanto, a maioria dos casos descritos associados a infertilidade é referente a prostatites crônicas, o que não é o caso do utente.¹⁸

Considerando estes factos, torna-se evidente que a causa mais provável da azoospermia será a infeção por SARS-CoV-2. No entanto, a única forma de se determinar a causa seria através da realização de uma biópsia testicular. Atualmente o utente e a esposa conformaram-se com o diagnóstico e com o facto de não terem mais filhos. No entanto, é uma situação que tem um grande impacto na vida de um casal, que pode ou não ser mais profundo consoante o histórico do mesmo (se houve sucesso nas conceções prévias ou partos, número de conceções, entre outros fatores). Assim, o MF representa alguém que pode oferecer uma perspetiva diferente relativamente a diagnósticos como o do presente caso, oferecer soluções e alternativas e ajudar no luto do casal perante estas situações.

REFERÊNCIAS BIBLIOGRÁFICAS

- Chen J, Chen J, Fang Y, Shen Q, Zhao K, Liu C, et al. Microbiology and immune mechanisms associated with male infertility. *Front Immunol.* 2023;14:1139450.
- He J, Zhao Y, Zhou Z, Zhang M. Machine learning and integrative analysis identify the common pathogenesis of azoospermia complicated with COVID-19. *Front Immunol.* 2023;14:1114870.
- Vander Borgh M, Wyns C. Fertility and infertility: definition and epidemiology. *Clin Biochem.* 2018;62:2-10.
- Fainberg J, Kashanian JA. Recent advances in understanding and managing male infertility. *F1000Res.* 2019 May 16;8:F1000 Faculty Rev-670.
- Rouchou B. Consequences of infertility in developing countries. *Perspect Public Health.* 2013;133(3):174-9.
- Cioppi F, Rosta V, Krausz C. Genetics of azoospermia. *Int J Mol Sci.* 2021;22(6):3264.
- Cocuzza M, Alvarenga C, Pagani R. The epidemiology and etiology of azoospermia. *Clinics (Sao Paulo).* 2013;68 Suppl 1(Suppl 1):15-26.
- Gharagozloo P, Cartagena S, Moazamian A, Drevet JR, Somkuti S, Aitken RJ. Rapid impact of COVID-19 infection on semen quality: a case report. *Transl Androl Urol.* 2022;11(1):110-5.
- Morselli S, Sebastianelli A, Liaci A, Zaccaro C, Pecoraro A, Nicoletti R, et al. Male reproductive system inflammation after healing from coronavirus disease 2019. *Andrology.* 2022;10(6):1030-7.
- Paira DA, Beltramone F, Olmedo JJ, Tissera AD, Molina RI, Fux-Otta C, et al. Persistent oligonecrozoospermia after asymptomatic SARS-CoV-2 infection: a case report and literature review. *Heliyon.* 2023;9(9):e20340.
- Gacci M, Coppi M, Baldi E, Sebastianelli A, Zaccaro C, Morselli S, et al. Semen impairment and occurrence of SARS-CoV-2 virus in semen after recovery from COVID-19. *Hum Reprod.* 2021;36(6):1520-9.
- Kalfas T, Kaltsas A, Symeonidis EN, Symeonidis A, Zikopoulos A, Moustakli E, et al. COVID-19 and male infertility: is there a role for antioxidants? *Antioxidants (Basel).* 2023;12(8):1483.
- Kordzadeh A, Liu MO, Jayanthi NV. Male infertility following inguinal hernia repair: a systematic review and pooled analysis. *Hernia.* 2017;21(1):1-7.
- Hallén M, Westerdahl J, Nordin P, Gunnarsson U, Sandblom G. Mesh hernia repair and male infertility: a retrospective register study. *Surgey.* 2012;151(1):94-8.
- Damous SH, Damous LL, Borges VA, Fontella AK, Miranda JD, Koike MK, et al. Bilateral inguinal hernia repair and male fertility: a randomized clinical trial comparing Lichtenstein versus laparoscopic transabdominal preperitoneal (TAPP) technique. *Surg Endosc.* 2023;37(12):9263-74.
- Diaz P, Dullea A, Patel M, Blachman-Braun R, Reddy R, Khodamoradi K, et al. Long-term evaluation of sperm parameters after coronavirus disease 2019 messenger ribonucleic acid vaccination. *F S Rep.* 2022;3(3):211-3.
- Zaçe D, La Gatta E, Petrella L, Di Pietro ML. The impact of COVID-19 vaccines on fertility: a systematic review and meta-analysis. *Vaccine.* 2022;40(42):6023-34.
- Alshahrani S, McGill J, Agarwal A. Prostatitis and male infertility. *J Reprod Immunol.* 2013;100(1):30-6.

CONTRIBUTO DOS AUTORES

Conceptualização, IS, IT, AB e SL; metodologia, IS e SL; recursos, IS, IT, AB e SL; redação do *draft* original, IS e IT; redação, revisão e validação do texto final, IS, IT, AB e SL; supervisão, AB e SL. Todos os autores leram e concordaram com a versão final do manuscrito.

CONFLITO DE INTERESSES

Os autores declaram não possuir quaisquer conflitos de interesse.

ENDEREÇO PARA CORRESPONDÊNCIA

Sara Leite

E-mail: leite.sara1@gmail.com

<https://orcid.org/0000-0002-5211-4304>

Recebido em 08-11-2024

Aceite para publicação em 27-05-2025



ABSTRACT

SPERM VS COVID-19: AN UNEXPECTED CASE OF MALE INFERTILITY

Introduction: Azoospermia is defined by the complete absence of spermatozoa in the ejaculate, resulting in the impossibility of conceiving with the male partner's sperm. It is one of the most impactful forms of male infertility for couples. An increase in infertility cases reported after SARS-CoV-2 infection suggests a potential correlation between the virus and impaired spermatogenesis.

Case description: A 42-year-old male, living with his wife and daughter, had a SARS-CoV-2 infection in 2022. He had no relevant past medical history or regular medication use. In January 2024, he consulted his family doctor (FD) due to secondary infertility, after 14 months of unsuccessful attempts to conceive, despite normal fertility studies in his wife. A spermogram revealed a complete absence of sperm and immature germ cells. A second analysis at a specialized clinic in March 2024 confirmed azoospermia. He was referred to urology, where further hormonal and ultrasound evaluations in May 2024 showed normal results. A testicular biopsy was suggested but refused by the patient. The couple decided not to pursue additional investigations or assisted reproduction techniques. At the follow-up appointment in July 2024, the FD offered psychological support due to the diagnosis's potential emotional and social impact.

Comment: Considering the patient's clinical history and current literature, SARS-CoV-2 infection appears to be the most plausible cause of his azoospermia. Although the couple has come to terms with the diagnosis, it remains a life-altering condition. This case highlights the critical role of the FD in providing not only clinical guidance but also emotional and psychological support and alternative options tailored to the couple's preferences and needs.

Introduction: Azoospermia is a medical condition defined by the total absence of spermatozoa in the sperm and by the impossibility of conceiving a pregnancy with those spermatozoa, being the type of infertility that affects the couple the most. Because of the increase in infertility cases described after SARS-CoV-2 infection, there seems to be a correlation between infertility and this type of infection.

Keywords: Azoospermia; COVID-19; Infertility; SARS-CoV-2.
